CENTRE HOSPITALIER
GABRIEL MARTIN

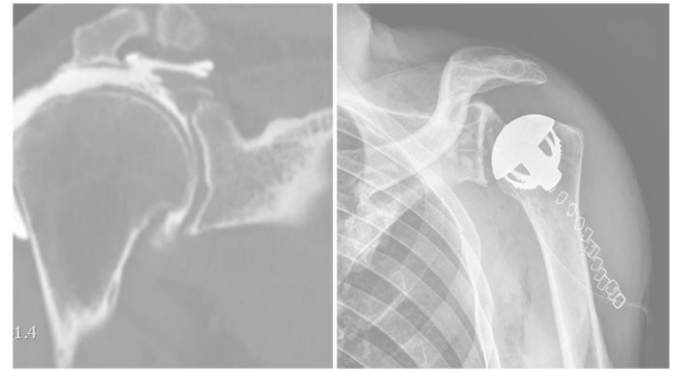

EPU : L'Epaule douloureuse

Mercredi 28 Mars

Lieu : Hotel Le golf du Bassin Bleu, Saint-Gilles

17h45 Accueil des participants

18h00 **Prise en charge des lésions de la coiffe rotateurs**
Dr Richard Ballas, Chirurgien Orthopédiste

Indications des Prothèses d'épaule
Dr Jean-Pierre Marchaland, Chirurgien Orthopédiste

Parcours de soins et Prise en charge analgésique dans la chirurgie de l'épaule
Dr Frantz Mirre, Anesthésiste - Réanimateur

Anatomie

- Peu congruente, éléments de stabilités :

- Eléments passifs / statiques
  - Surfaces articulaires :
    - cavité glénoïde
    - labrum glénoidien
  - Complexe capsulo ligamentaire:
    - capsule articulaire
    - ligaments glénohuméraux (inférieur +++)
    - Dépression intra-articulaire

- Eléments actifs / dynamiques
  - La coiffe des rotateurs
    - Sous-scapulaire
    - Supra-épineux
    - Infra-épineux
    - Petit rond
    - TLB

CENTRE HOSPITALIER
GABRIEL MARTIN

Surfaces articulaires

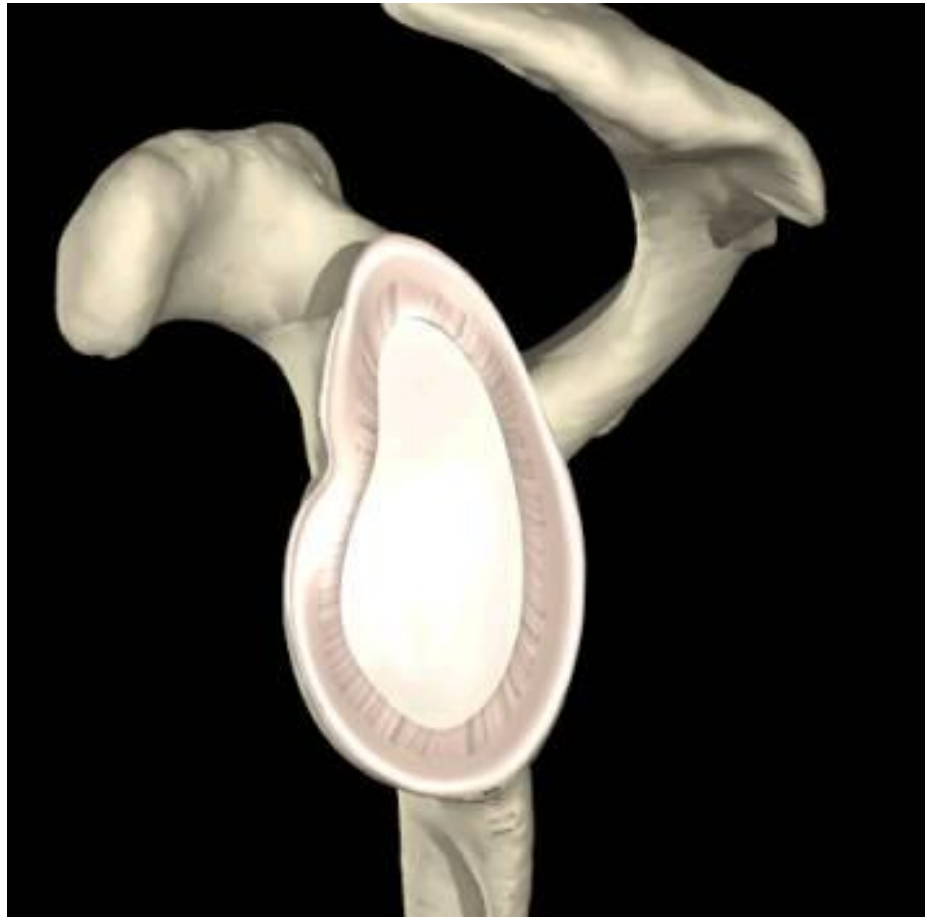

Anatomie

- Peu congruente, éléments de stabilités :

- Eléments passifs / statiques
  - Surfaces articulaires :
    - cavité glénoïde
    - labrum glénoidien
  - Complexe capsulo ligamentaire:
    - capsule articulaire
    - ligaments glénohuméraux (inférieur +++)
    - Dépression intra-articulaire

- Eléments actifs / dynamiques
  - La coiffe des rotateurs
    - Sous-scapulaire
    - Supra-épineux
    - Infra-épineux
    - Petit rond
    - TLB

CENTRE HOSPITALIER
GABRIEL MARTIN

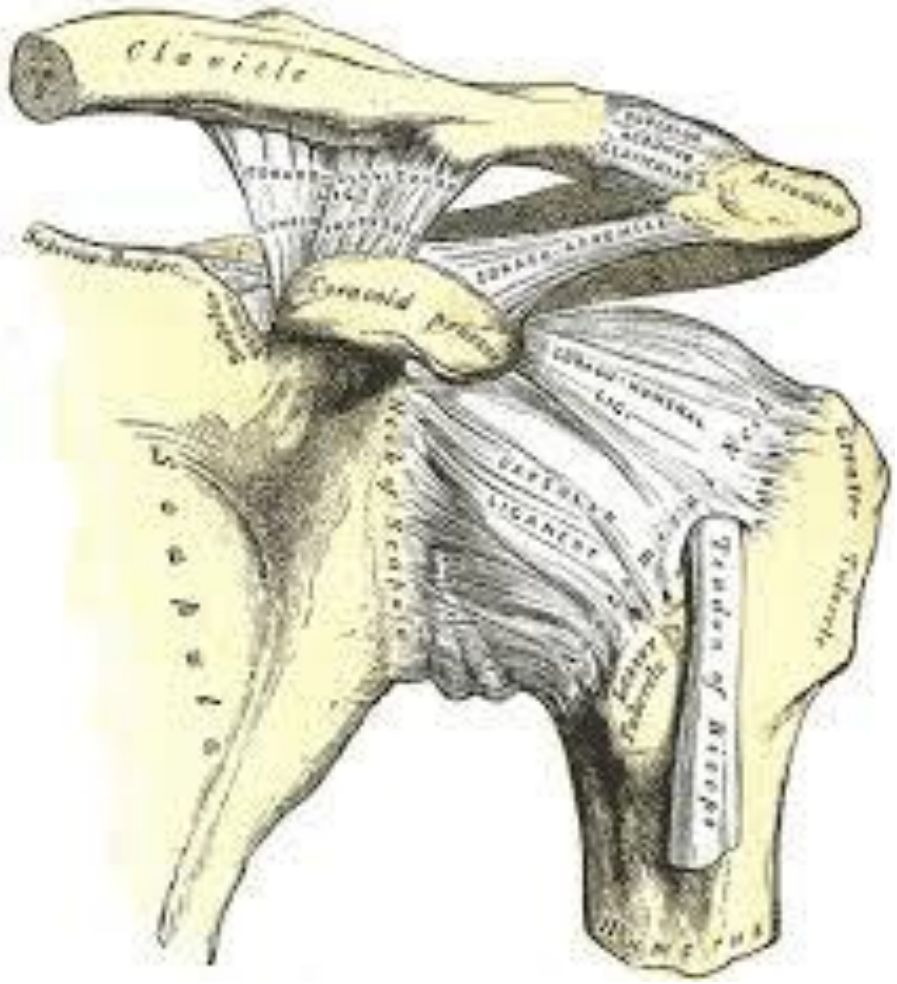

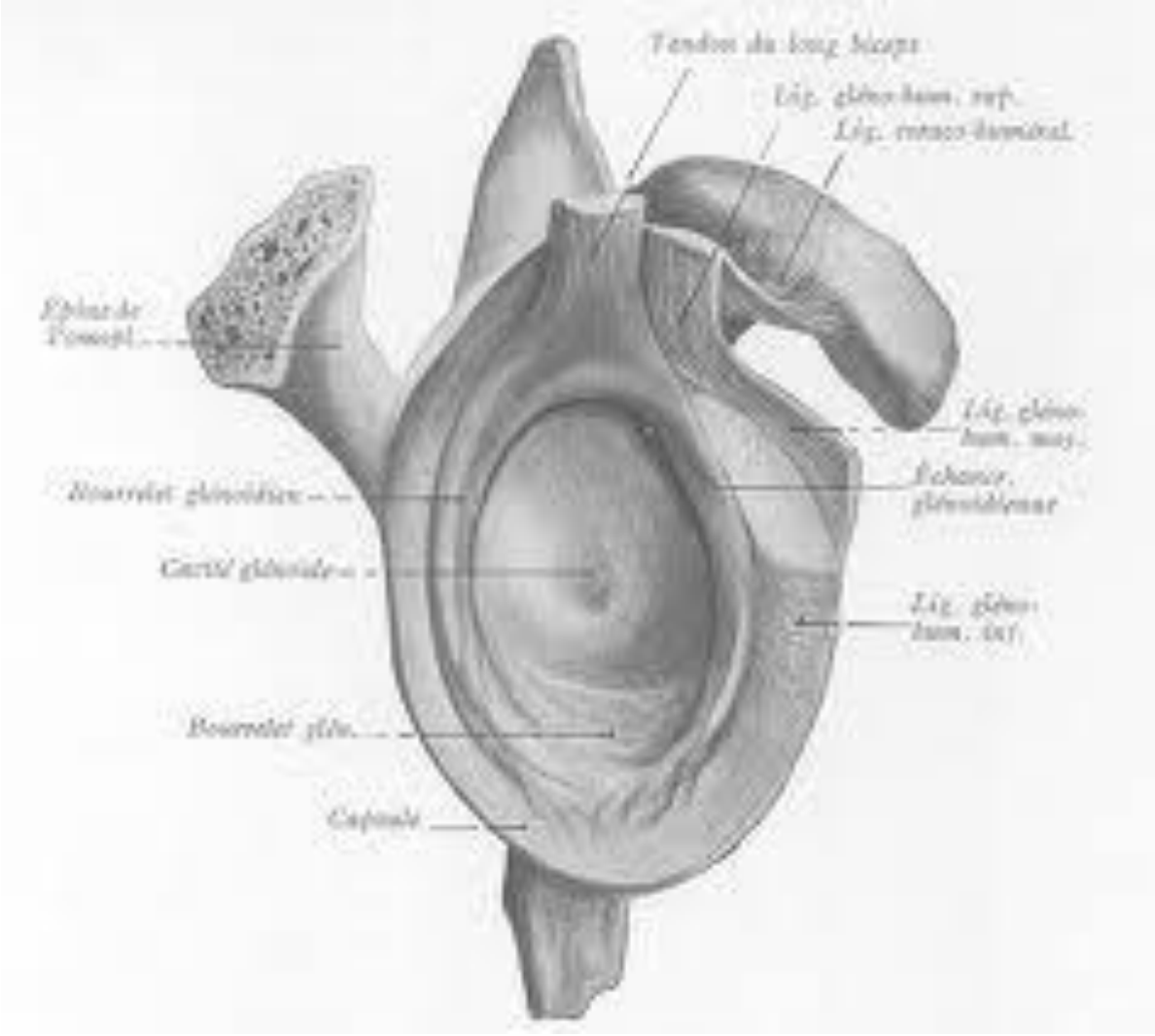

Anatomie

- Peu congruente, éléments de stabilités :

- Eléments passifs / statiques
  - Surfaces articulaires :
    - cavité glénoïde
    - labrum glénoidien
  - Complexe capsulo ligamentaire:
    - capsule articulaire
    - ligaments glénohuméraux (inférieur +++)
    - Dépression intra-articulaire

- Eléments actifs / dynamiques
  - La coiffe des rotateurs
    - Sous-scapulaire
    - Supra-épineux
    - Infra-épineux
    - Petit rond
    - TLB

CENTRE HOSPITALIER
GABRIEL MARTIN

Muscles De La Coiffe Des Rotateurs

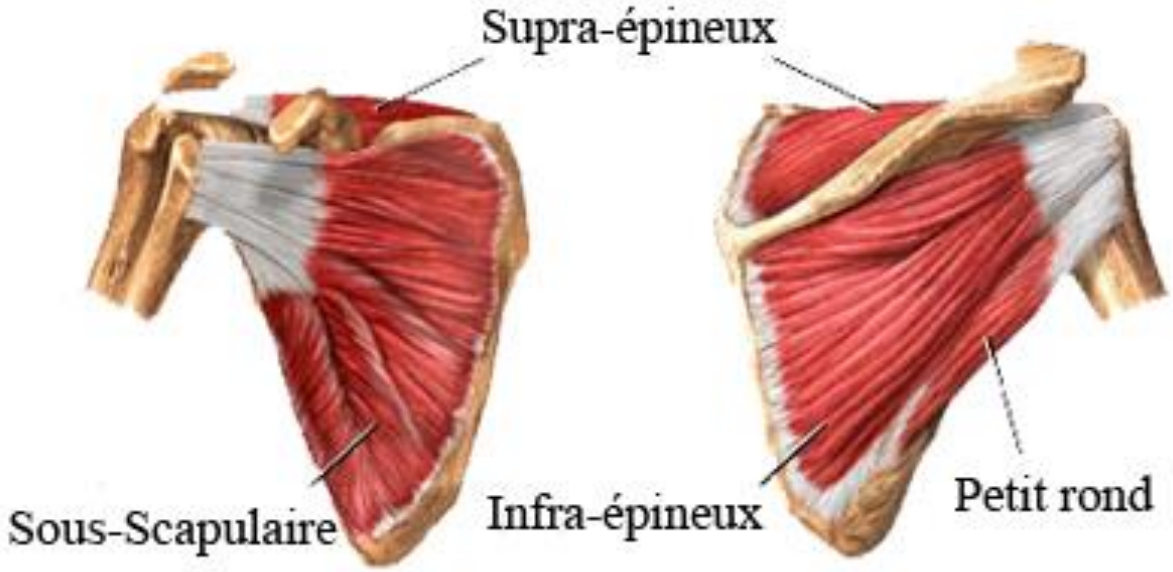

Vu Antérieure De L'omoplate

Vu Postérieure De L'omoplate

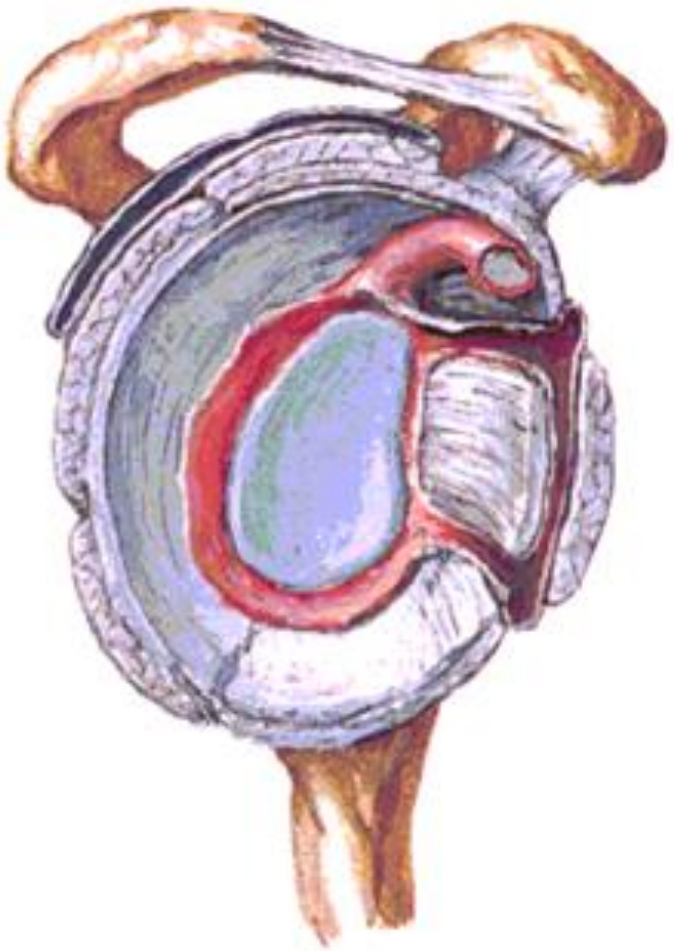

CENTRE HOSPITALIER
GABRIE

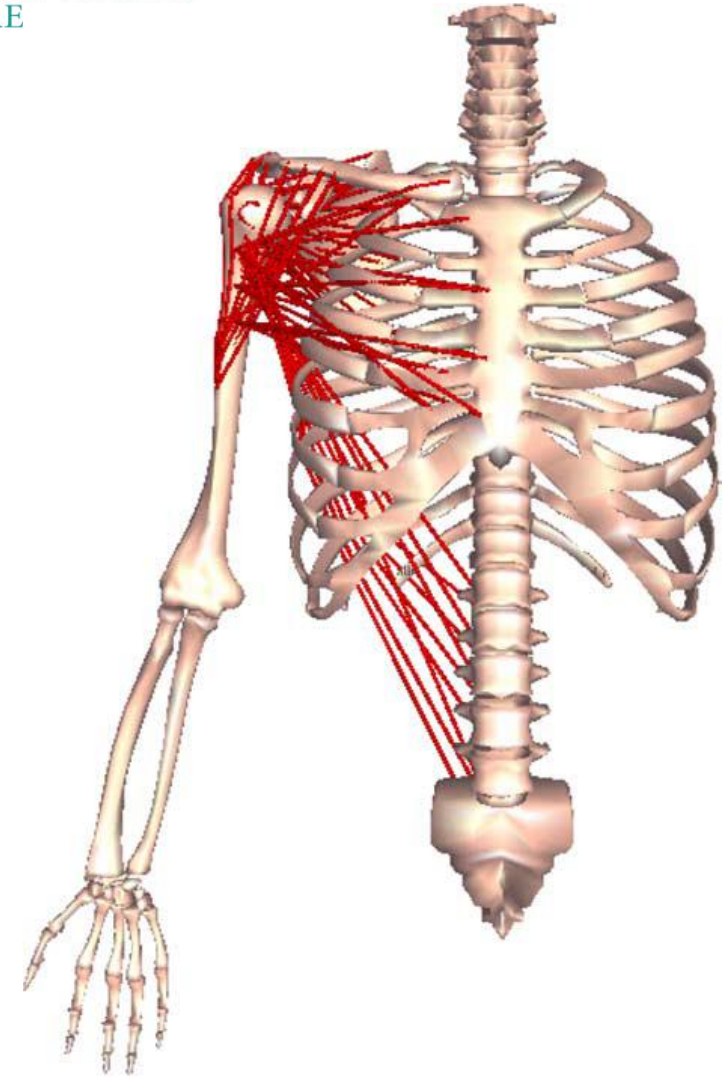

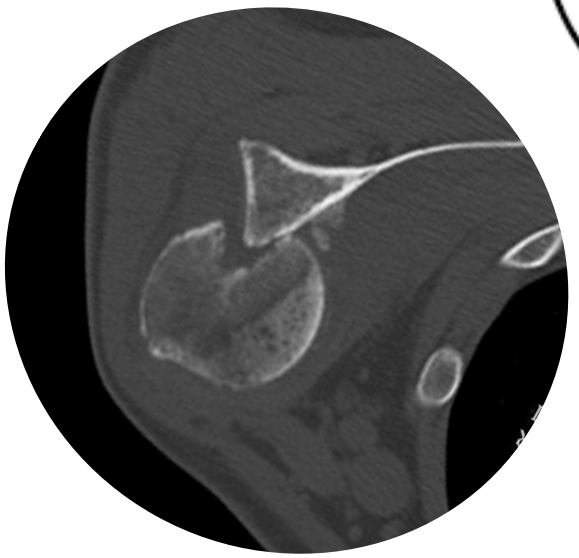

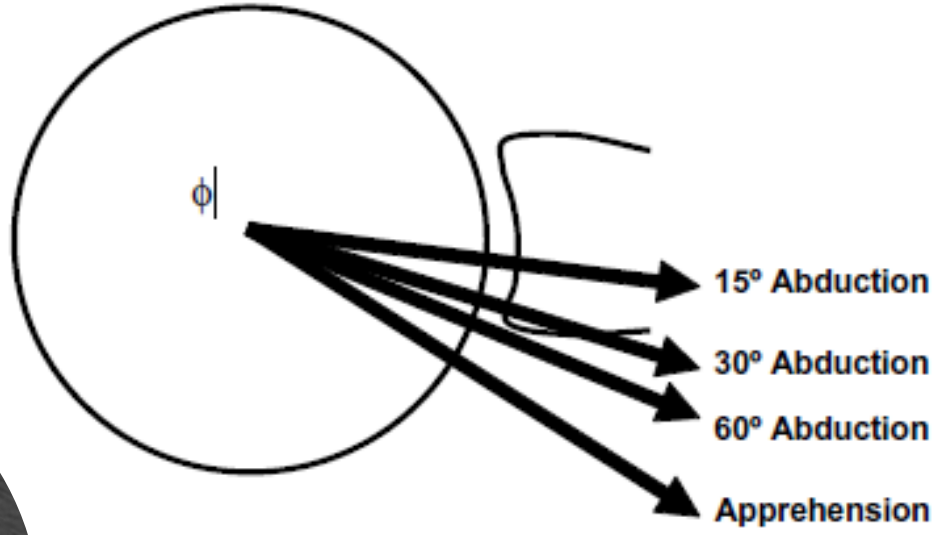

Labriola JE, Jolly JT, McMahon PJ, Debski RE. Active stability of the glenohumeral joint decreases in the apprehension position. Clin Biomech Bristol Avon. 2004 Oct;19(8):801–9.

CENTRE HOSPITALIER
GABRIEL MARTIN

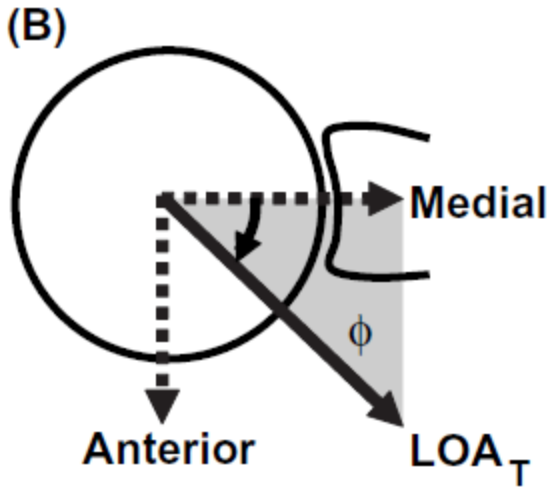

Deviation angles (ϕ) of the lines of action of eight shoulder muscle force vectors in mid-range and end-range positions (degrees)

Muscle	Glenohumeral joint position			
	Mid-range		End-range	
	15°	30°	60°	Apprehension
Deltoid	25	37	36	40
Infraspinatus	0	−2	−9	−8
Latissimus dorsi	13	3	36	79
Pectoralis major	83	82	75	84
Subscapularis	26	23	20	31
Supraspinatus	3	3	−1	2
Teres major	8	8	2	44
Teres minor	−1	−1	−3	−2

CENTRE HOSPITALIER
GABRIEL MARTIN

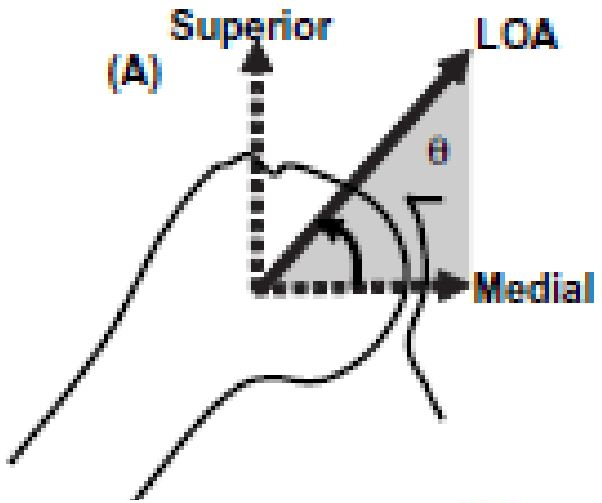

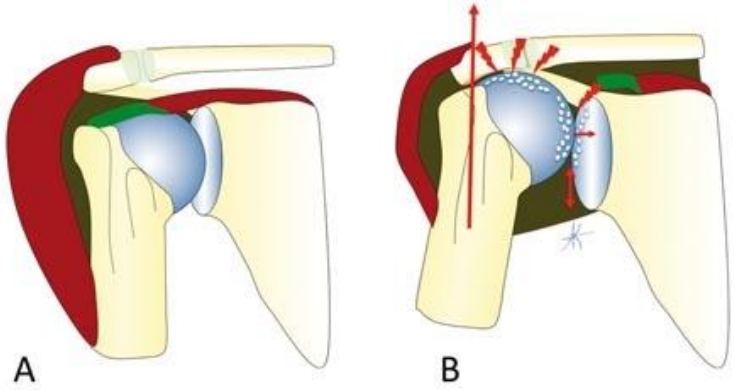

Elevation angles (θ) of the lines of action of eight shoulder muscle force vectors in mid-range and end-range positions (degrees)

Muscle	Glenohumeral joint position			
	Mid-range			e
	15°	30°		Apprehension
Deltoid	58	43	[illegible]	28
Infraspinatus	−22	−25	−29	−29
Latissimus dorsi	−54	−58	−61	−84
Pectoralis major	17	−8	47	76
Subscapularis	−19	−20	−20	−17
Supraspinatus	21	12	4	2
Teres major	−31	−34	−42	−65
Teres minor	−25	−28	−34	−33

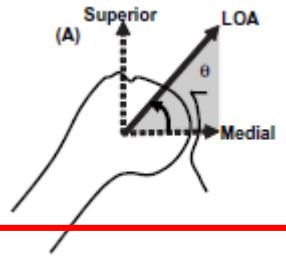

CENTRE HOSPITALIER
GABRIEL MARTIN

Epaule Douloureuse – Examen Clinique

- Interrogatoire
- Inspection / Palpation
- Etude des amplitudes articulaires
- Testing de la coiffe

CENTRE HOSPITALIER
GABRIEL MARTIN

Epaule Douloureuse

Interrogatoire

- Age
- Latéralité
- Profession
- Sport
- Ancienneté

Inspection/Palpation

- amyotrophie des fosses sus et/ou sous-épineuses

Epaule Douloureuse – Examen des amplitudes

- Passives
  - Au mieux en position couchée
  - Absence de raideur?

- Actives
  - Patient assis

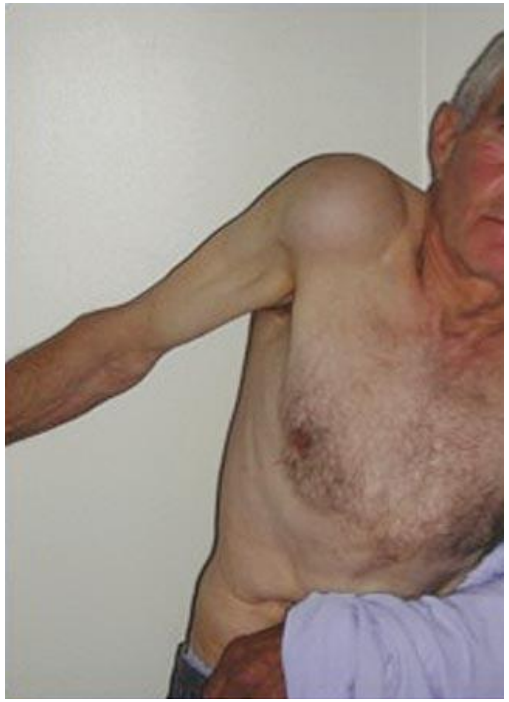

- L'association d'une mobilité passive complète et d'une mobilité active déficitaire oriente vers une rupture de la coiffe des rotateurs

Epaule Douloureuse - Testing

- Supra-épineux

- Perte de force = rupture du supra-épineux
- sensibilité de 77 à 95 %
  spécificité de 65 à 68 %

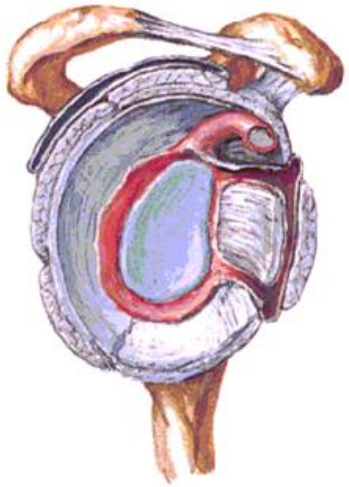

Epaule Douloureuse - Testing

- Infra-épineux
- Petit rond

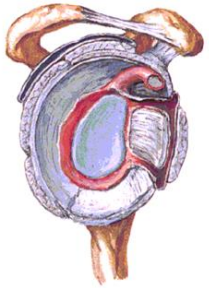

Epaule Douloureuse - Testing

- Sous scapulaire

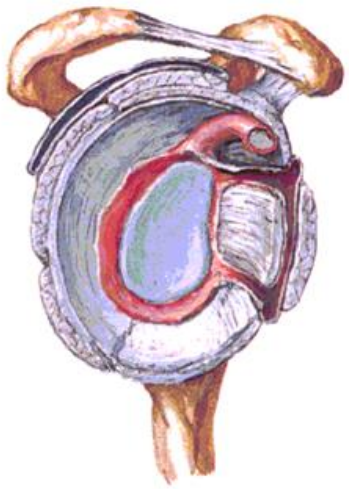

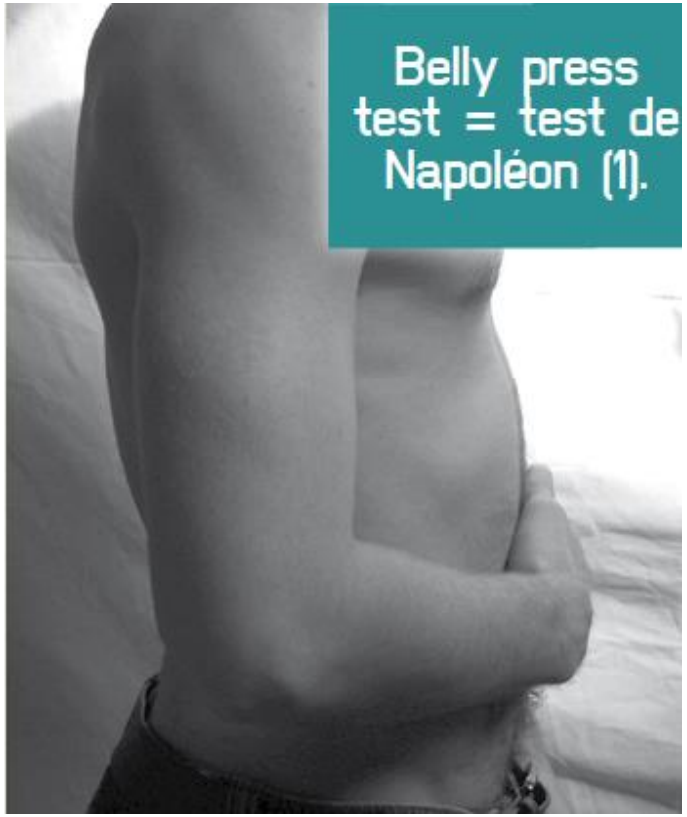

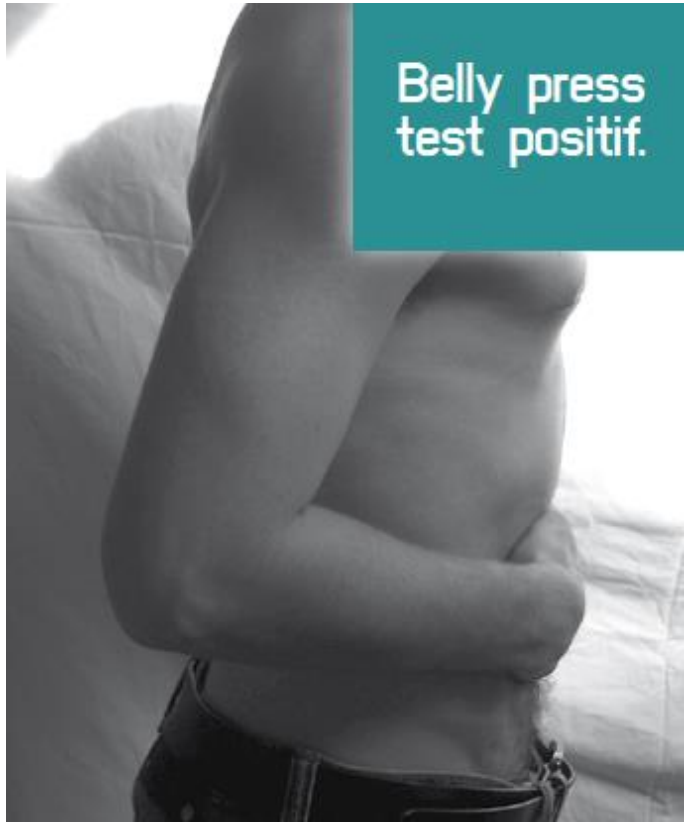

Epaule Douloureuse - Testing

- Longue portion du Biceps

- Non spécifique

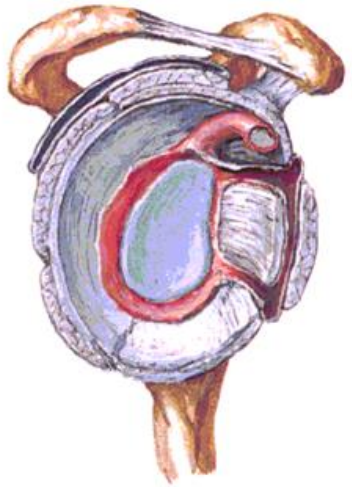

Epaule Douloureuse - Testing

- Conflits
- sensibles, mais peu spécifiques

Neer

Hawkins

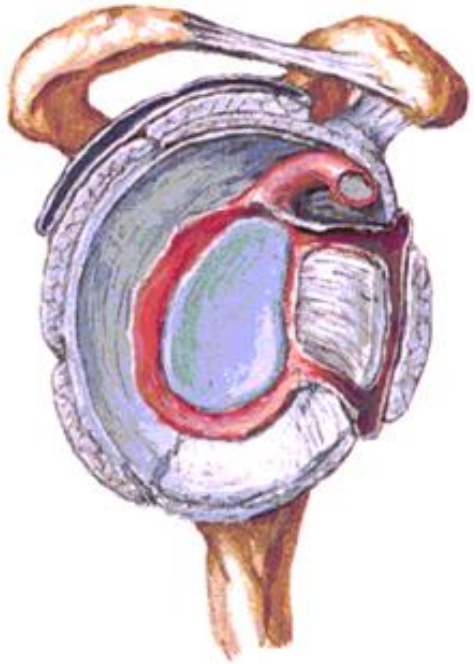

Examens complémentaires - Première intention

- radiographie standard : F en 3 rotations + P
  - Eliminer dg différentiels
  - Dg : arthrose, rupture massive de coiffe

- Echographie

Examens complémentaires - Seconde intention

- en cas d'échec du traitement de première intention
- plus rapidement
  - chez un sujet de moins de 50 ans
  - devant une suspicion de lésion traumatique

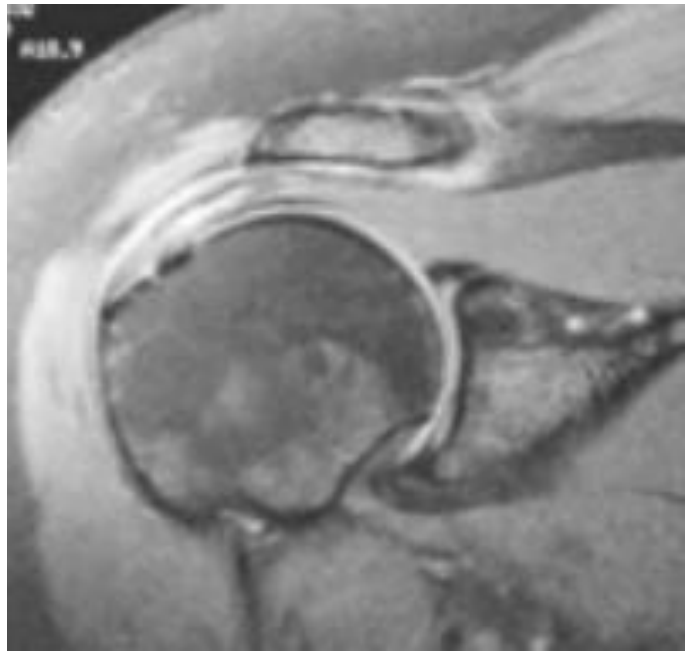

- IRM
- Arthro-TDM
- Arthro-IRM

Tendinopathie non rompue - Traitement

- Entités
  - Conflit sous-acromial
  - Tendinopathies non rompues
  - Bursite
  - Tendinopathie Calcifiante

- TTT Médical

  - Antalgiques et AINS
  - Kiné : HAS
  - Infiltrations

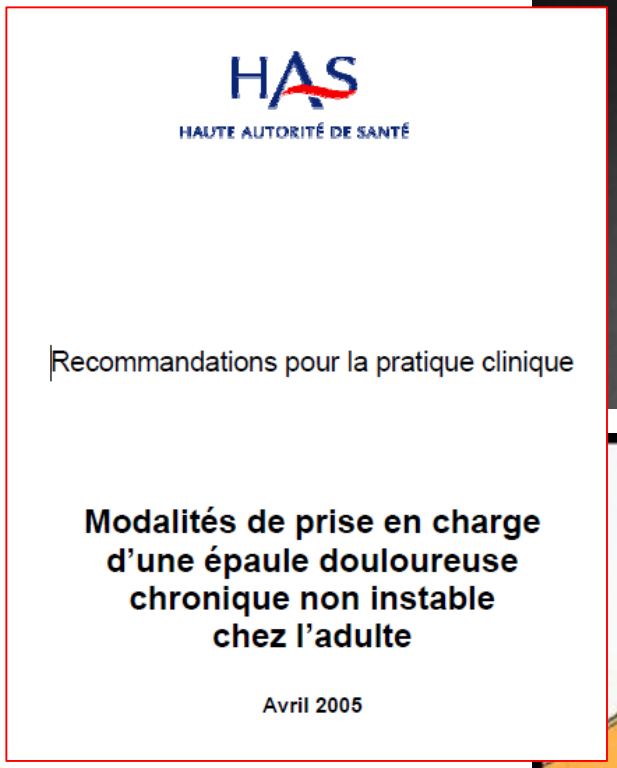
HAS
HAUTE AUTORITÉ DE SANTÉ

Recommandations pour la pratique clinique

Modalités de prise en charge d'une épaule douloureuse chronique non instable chez l'adulte

Avril 2005

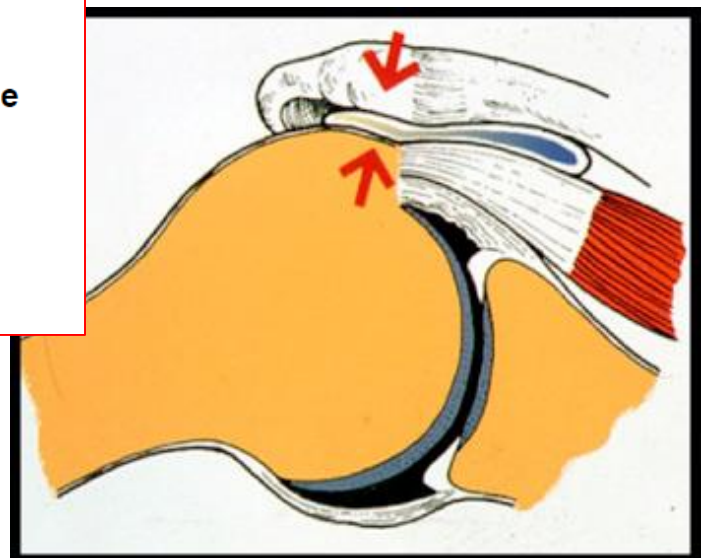

CENTRE HOSPITALIER
GABRIEL MARTIN

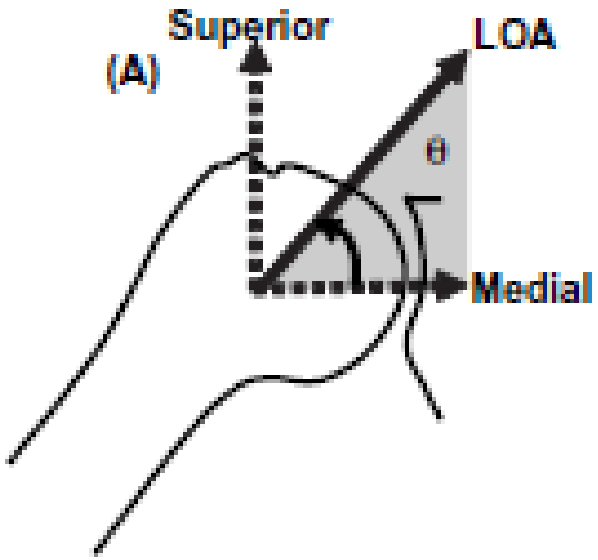

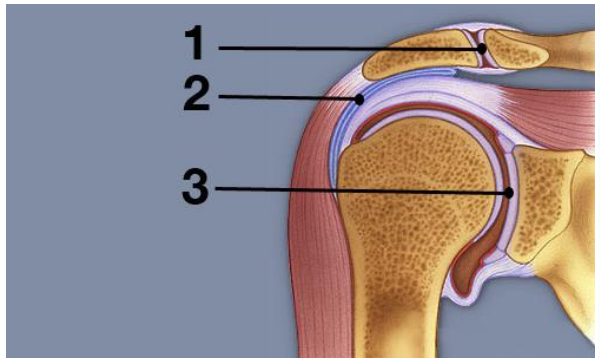

- Kiné
  - Entretien / Récupération des amplitudes articulaires
  - recentrage dynamique de la tête humérale
  - renforcement des muscles abaisseurs
  - rééducation du rythme scapulo-huméral

- Infiltration de cortisone
  - Sous-acromiale
  - Radio ou echo-guidée

  - Kenacort retard 80mg/2ml

Tendinopathie non rompue -Traitement

- Indication chirurgicale
  - Dernier recours
  - Echec traitement médical

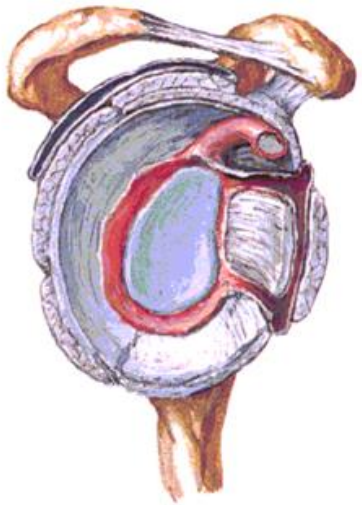

Tendinopathie rompue - Traitement

- Rupture partielle
- Rupture transfixiante
- Rupture massive

- Prise en charge médicale identique

- « En l'absence d'amélioration après 6 mois de traitement, l'indication chirurgicale doit être discutée » - HAS

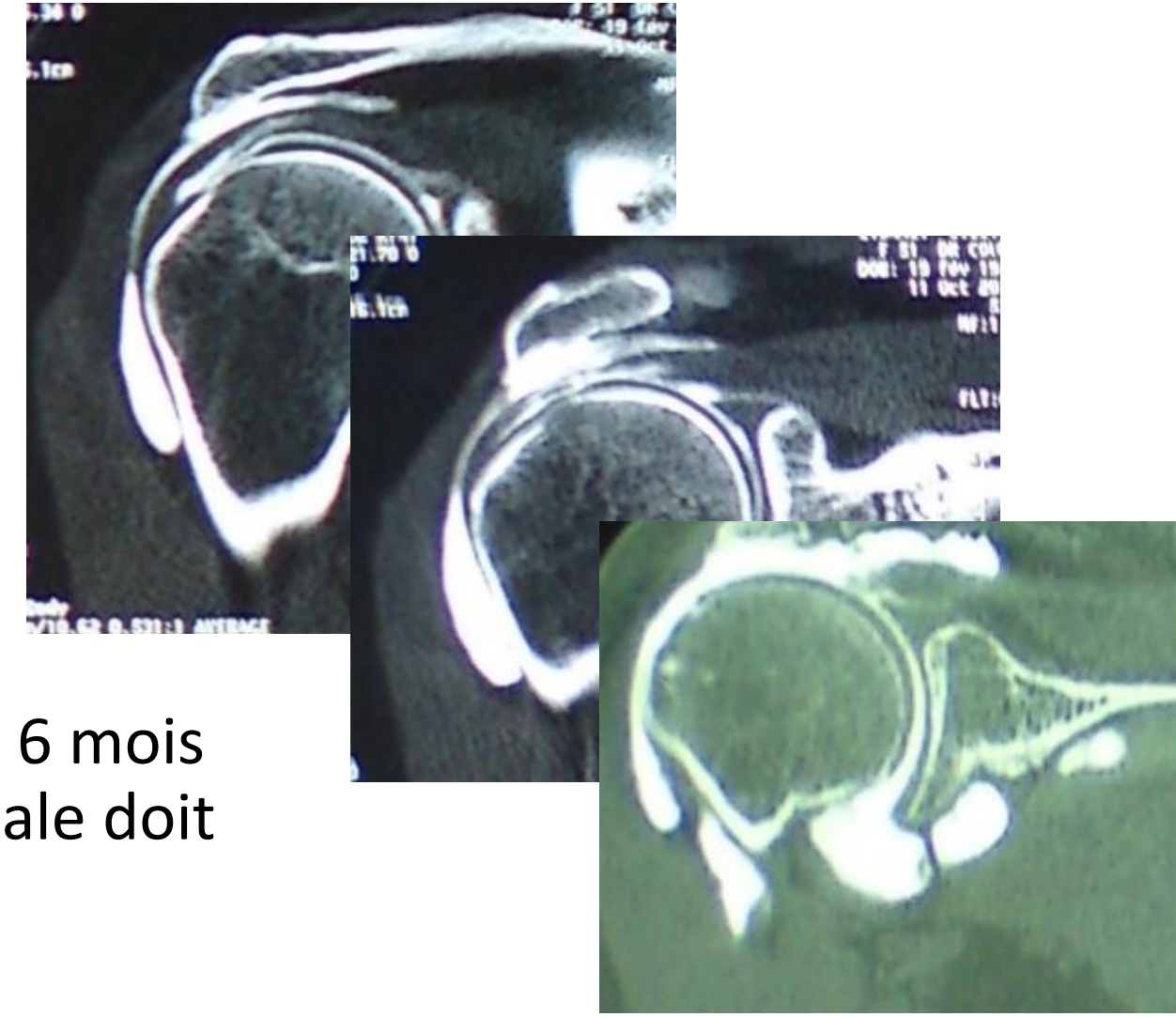

CENTRE HOSPITALIER
GABRIEL MARTIN

Tendinopathie rompue - Traitement

- Rupture partielle
- Rupture transfixiante
- Rupture massive

- Prise en charge médicale identique

- « En l'absence d'amélioration après 6 mois de traitement, l'indication chirurgicale doit être discutée » - HAS

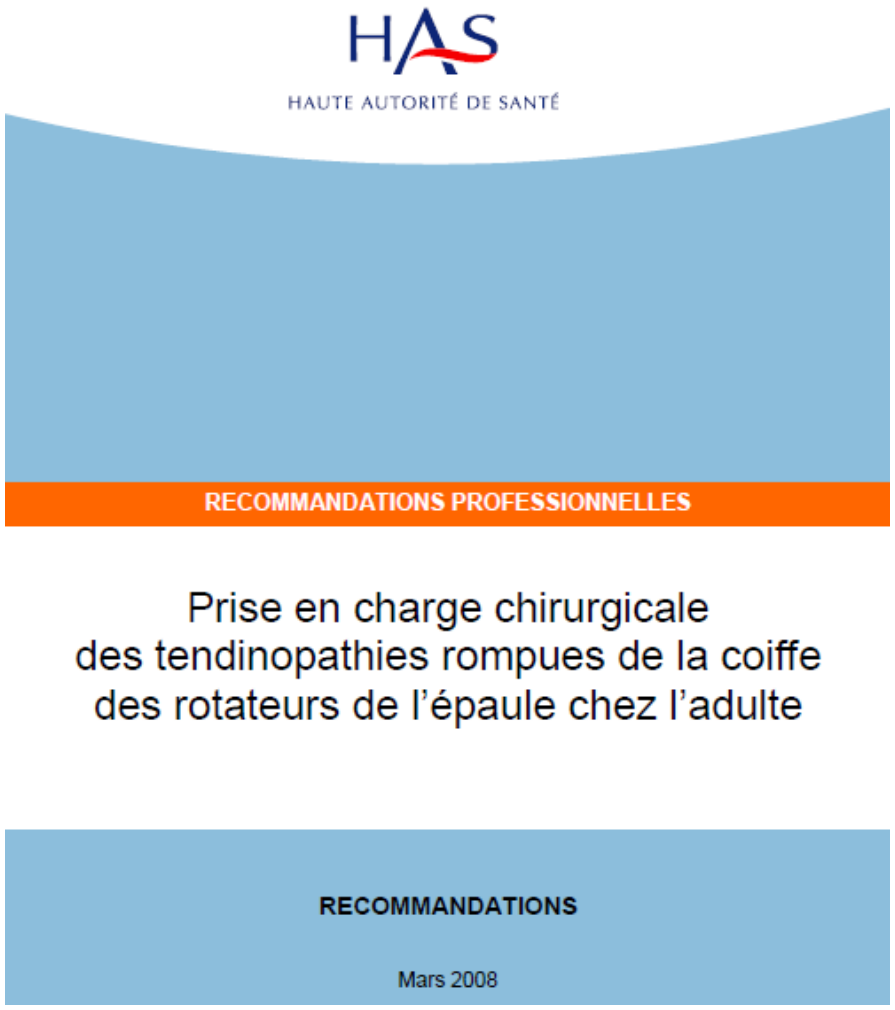

Tendinopathie rompue - Traitement

- Indication :
  - échec du traitement médical
  - Rupture traumatique
  - <50 ans

- Chirurgie
  - Arthroscopie
  - Acromioplastie
  - Biceps

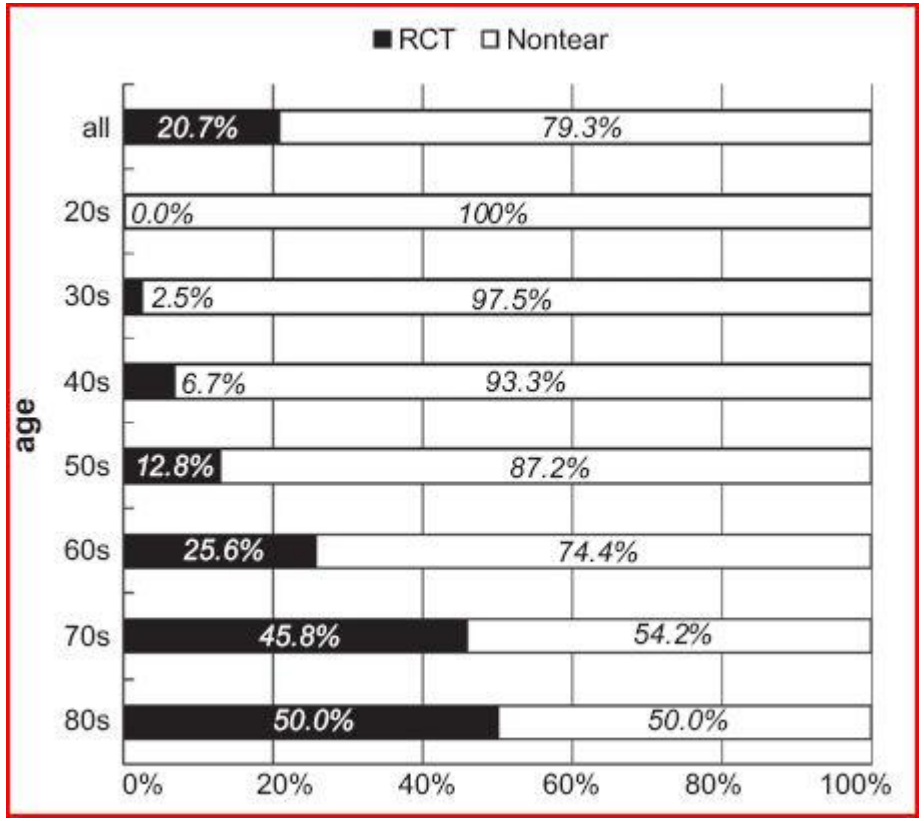

Yamamoto, A. et al. Prevalence and risk factors of a rotator cuff tear in the general population. J Shoulder Elbow Surg 19, 116-120 (2010)

CENTRE HOSPITALIER
GABRIEL MARTIN

Tendinopathie rompue - Traitement

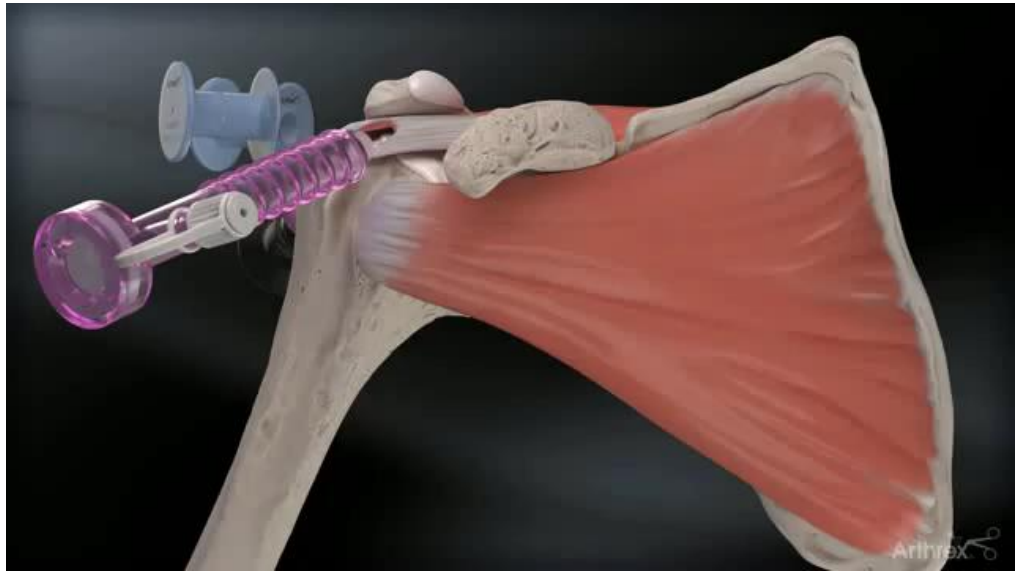



CENTRE HOSPITALIER
GABRIEL MARTIN

Conclusion

- Radios standards
- TTT médicale : kiné + infiltration
- Empêcher l'enraidissement

- IRM ou Arthro-TDM en seconde intention

- Pas d'urgence chirurgicale
- Chirurgie après échec du traitement médical